

Studi Observasional Kontaminasi Jamur Pakan Terhadap Kejadian Mikotoksikosis pada Hati Ayam Petelur (Observational Study Of Feed Fungus Contamination On Mycotoxicosis Incidence In Laying Hens)

Raodatul Jannah^{1*}, Asri Setiyowati², Ardi Sandriya³, Sitti Aisyah May Wulandari¹.

¹Program Studi Peternakan, Fakultas Pertanian, Perikanan, dan Peternakan, Universitas Sembilanbelas November Kolaka, Kolaka, Indonesia.

²Sekolah Menengah Kejuruan Agribisnis dan Agroteknologi Papua, Jayapura, Indonesia.

³Program Studi Peternakan, Fakultas Pertanian, Universitas Palangka Raya, Palangka Raya, Indonesia.

*Corresponding author: datuljannah08@gmail.com

Abstrak. Penurunan nafsu makan pada ayam petelur fase produksi dapat memicu penurunan performa telur dan kerugian ekonomi yang signifikan. Kerusakan pakan akibat kontaminasi mikotoksin merupakan salah satu faktor utama yang mengganggu sistem imun dan merusak organ vital, khususnya hati. Penelitian ini bertujuan untuk mengidentifikasi jenis jamur pada pakan yang mengalami kerusakan fisik serta menganalisis dampaknya terhadap kerusakan makroskopis organ hati ayam petelur. Metode penelitian menggunakan observasi laboratoris melalui pengujian pada media *Sabouraud Dextrose Agar* (SDA) untuk sampel pakan, serta teknik nekropsi untuk pemeriksaan organ. Sampel diambil dari 50 ekor ayam yang menunjukkan gejala klinis dari total populasi 6000 ekor, serta sampel pakan dari karung penyimpanan dan talang pakan masing-masing seberat 100 gram. Hasil uji laboratorium menunjukkan bahwa seluruh sampel pakan positif terkontaminasi jamur *Aspergillus flavus* dan *Aspergillus niger*. Hasil nekropsi mengonfirmasi adanya kerusakan berat pada organ hati berupa perubahan warna, konsistensi, serta temuan patologis seperti kongesti, nekrosis dan *petechiae*. Penelitian ini menyimpulkan bahwa kontaminasi jamur *Aspergillus* spp. pada pakan yang disimpan lama berakibat fatal pada kerusakan organ hati ayam petelur.

Kata kunci: *Aspergillus*, Ayam Petelur, Hati, Mikotoksin, Pakan.

Abstract. A decrease in appetite in laying hens during the production phase can trigger a decline in egg performance and significant economic losses. Feed damage due to mycotoxin contamination is one of the main factors that disrupts the immune system and damages vital organs, especially the liver. This study aims to identify the types of fungi in feed that have undergone physical damage and analyze their impact on macroscopic damage to the liver of laying hens. The research method used laboratory observation through testing on *Sabouraud Dextrose Agar* (SDA) media for feed samples, as well as necropsy techniques for organ examination. Samples were taken from 50 chickens showing clinical symptoms from a total population of 6,000, as well as feed samples from storage bags and feed troughs, each weighing 100 grams. Laboratory test results showed that all feed samples were positive for contamination with *Aspergillus flavus* and *Aspergillus niger* fungi. Necropsy results confirmed severe damage to the liver in the form of discoloration, consistency changes, and pathological findings such as congestion, necrosis and *petechiae*. This study concluded that *Aspergillus* spp. contamination in long-stored feed resulted in fatal damage to the livers of laying hens.

Keywords: *Aspergillus*, Laying hens, Liver, Mycotoxyn, Feed.

1. Pendahuluan

Hati merupakan organ vital pada ayam petelur yang berfungsi sebagai pusat metabolisme nutrisi dan detoksifikasi racun. Kerusakan pada organ ini berdampak langsung pada penurunan nafsu makan dan performa produksi telur yang menyebabkan kerugian ekonomi signifikan bagi peternak [1]. Salah satu pemicu utama kerusakan hati adalah kontaminasi mikotoksin yang dihasilkan oleh pertumbuhan jamur pada pakan. Masalah ini sering muncul akibat manajemen penyimpanan pakan yang kurang optimal, terutama pada pakan yang disimpan terlalu lama di lingkungan dengan kelembapan tinggi [2]. Kejadian di lapangan menunjukkan pakan yang terkontaminasi jamur sering kali menunjukkan perubahan fisik yang signifikan seperti warna menjadi lebih gelap atau kusam, munculnya gumpalan (*clumping*), tekstur yang lebih lunak akibat peningkatan kadar air, serta timbulnya aroma tengik yang menyengat [3]. Perubahan-perubahan ini merupakan indikator awal penurunan kualitas nutrisi serta adanya aktivitas pertumbuhan jamur yang berpotensi menghasilkan toksin berbahaya bagi ternak [4].

Kontaminasi jamur seperti *Aspergillus* spp. pada pakan tidak hanya menurunkan kualitas nutrisi, tetapi juga menghasilkan metabolit sekunder beracun yang bersifat hepatotoksik. Penelitian terdahulu menunjukkan bahwa pakan yang terpapar jamur *Aspergillus* spp., yang menghasilkan aflatoksin menyebabkan perubahan makroskopis pada hati berupa hepatomegali (pembengkakan hati), perubahan warna menjadi pucat kekuningan (*icterus*) akibat infiltrasi lemak, serta tekstur hati yang menjadi lebih rapuh (*friable*) [5, 6]. Indikasi pakan yang mengalami perubahan fisik namun tetap diberikan kepada ternak diduga menjadi penyebab utama gangguan kesehatan pada populasi ayam petelur. Penelitian ini dilakukan untuk mengidentifikasi jenis jamur kontaminan pada pakan lama dan menganalisis dampak kerusakan makroskopis yang ditimbulkan pada organ hati. Penelitian ini diharapkan dapat membuktikan bahwa pakan dengan penyimpanan lama yang diduga mengandung jamur genus *Aspergillus* spp., yang berkorelasi dengan kejadian hepatitis dan hepatomegali pada ayam petelur.

2. Metode Penelitian

Materi penelitian terdiri atas 50 ekor ayam petelur betina ras *Novogen Brown* berusia 45 minggu dengan bobot 1,7–1,9 kg yang dipilih dari populasi 6.000 ekor. Kriteria inklusi sampel didasarkan pada gejala klinis berupa hiporeksia dan penurunan produksi telur yang drastis. Sampel pakan diambil masing-masing sebanyak 100 gram dari karung di gudang penyimpanan dan dari talang pakan di dalam kandang untuk membandingkan kondisi pakan sebelum dan sesudah distribusi. Proses pengambilan dan nekropsis organ hati dilakukan setelah hewan dinyatakan mati menggunakan metode eutanasi yang sesuai dengan standar kesejahteraan hewan (*Animal Welfare*) untuk meminimalisir penderitaan ternak, diikuti dengan prosedur nekropsis sesuai standar patologi veteriner [7]. Organ hati dievaluasi secara *in situ* untuk melihat perubahan makroskopis yang meliputi aspek warna, ukuran, dan konsistensi jaringan.

Identifikasi jamur dilakukan mengikuti prosedur Pitt dan Hocking (2009) [8]. Sampel pakan ditanam pada media *Sabouraud Dextrose Agar* (SDA) menggunakan metode cawan sebar (*spread plate*) atau pembiakan langsung, kemudian diinkubasi pada suhu ruang (26°C) selama 4–7 hari. Proses identifikasi jamur yang tumbuh dilakukan secara makroskopis dengan mengamati warna koloni, tekstur (*powdery*, *cottony*, atau *granular*), dan *reverse side* koloni. Secara mikroskopis, pengamatan dilakukan menggunakan teknik *tape preparation* atau *tease mount* dengan pewarnaan *Lactophenol Cotton Blue* (LPCB) di bawah mikroskop cahaya untuk mengidentifikasi struktur konidia, vesikel, sterigma, dan konidiofor yang khas pada genus *Aspergillus* [9].

Data yang diperoleh dianalisis menggunakan metode statistik deskriptif kualitatif untuk menggambarkan frekuensi kejadian kontaminasi jamur dan tingkat keparahan kerusakan organ hati (hepatitis, hepatomegali, dan sirosis). Interpretasi hasil didasarkan pada korelasi antara temuan mikologi pada pakan dengan kondisi patologi organ hati guna menjustifikasi dampak mikotoksikosis pada ayam petelur di lokasi penelitian.

3. Hasil dan Pembahasan

3.1. Kondisi Fisik Pakan dan Kontaminasi Jamur

Hasil pengamatan di lokasi penelitian, pakan menunjukkan adanya perubahan fisik yang sangat signifikan (gambar 1 dan 2) seperti pada gambar berupa kerusakan fisik pakan yang sangat berat pada sampel yang disimpan di gudang. Pakan tidak lagi berbentuk pelet yang diskret, melainkan telah mengalami penggumpalan masif (*caking*) dikarenakan penyatuan oleh anyaman hifa jamur yang tebal. Dominansi koloni jamur berwarna hijau zaitun pekat (Gambar 1) merupakan indikator visual yang sangat kuat dari fase sporulasi aktif *Aspergillus flavus* [4]. Sementara itu, adanya bintik-bintik gelap pada beberapa bagian gumpalan (Gambar 2) mengonfirmasi keberadaan *Aspergillus niger*, sesuai dengan hasil identifikasi laboratorium menggunakan media SDA.



Gambar 1. Kondisi makroskopis pakan yang terkontaminasi jamur yang ditandai dengan penggumpalan dan hifa putih



Gambar 2. Kondisi makroskopis pakan yang terkontaminasi jamur yang ditandai dengan pertumbuhan koloni jamur

Penggumpalan ini terjadi akibat proses kondensasi di dalam kemasan plastik yang menciptakan suasana ideal bagi pertumbuhan jamur. Metabolisme jamur menghasilkan air dan panas (termogenesis) yang terperangkap di dalam karung, sehingga memicu perkecambahan spora secara eksponensial [8]. Selain memproduksi toksin, pertumbuhan miselium jamur yang tebal ini juga mengekstraksi nutrisi esensial seperti protein dan lemak dari pelet pakan untuk pertumbuhannya sendiri [9]. Akibatnya, pakan tidak hanya menjadi beracun karena kandungan aflatoksinya, tetapi juga mengalami penurunan nilai nutrisi yang drastis (*nutrient depletion*). Keberadaan *A. flavus* pada pakan yang sudah menggumpal seperti pada Gambar 1 dan 2 harus diwaspadai sebagai sumber utama Aflatoksin B1 (AFB1), yang merupakan jenis mikotoksin yang menyebabkan hepatotoksik pada unggas [6].

Merujuk pada standar nasional, secara visual pakan ternak seharusnya bebas dari kontaminasi jamur untuk menjamin keamanan dan performa ternak [10]. Kontaminasi pakan yang terjadi di lokasi penelitian telah melampaui batas toleransi fisik, sehingga berisiko tinggi terjadinya intoksikasi sistemik pada organ hati unggas. Kondisi pakan yang buruk ini berkorelasi langsung dengan penurunan performa

ayam petelur di Lokasi penelitian. Berdasarkan data observasi, terjadi penurunan produksi telur harian sebesar 15–20% pada populasi kandang yang terdampak. Penurunan produksi ini sejalan dengan hasil penelitian terdahulu yang menyatakan bahwa cemaran mikotoksin pada pakan jagung dapat menurunkan *egg production* secara signifikan akibat gangguan metabolisme di organ hati [11]. Selain itu, peneliti lain menemukan bahwa akumulasi toksin jamur menyebabkan kerusakan pada folikel ovarium yang secara drastis menurunkan persistensi produksi pada ayam petelur fase produksi [12].

Tabel 1. Identifikasi jenis jamur pada sampel pakan ayam petelur

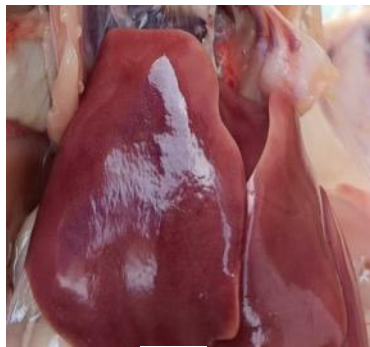Sumber Sampel	Media Uji	Hasil Identifikasi	Keterangan
Pakan (Karung Pakan)	<i>Sabouraud Dextrose Agar (SDA)</i>	<i>Aspergillus niger</i> , <i>Aspergillus Flavus</i>	Positif
Pakan (Talang Pakan)	<i>Sabouraud Dextrose Agar (SDA)</i>	<i>Aspergillus niger</i> , <i>Aspergillus Flavus</i>	Positif

Pemilihan lokasi pengambilan sampel pakan pada karung penyimpanan dan talang pakan didasarkan pada risiko kontaminasi jamur yang berbeda di sepanjang jalur distribusi pakan di dalam kandang. Sampel dari karung penyimpanan (gudang) merepresentasikan kondisi pakan selama masa simpan. Berdasarkan hasil observasi, pakan di lokasi penelitian disimpan dalam durasi lebih dari 14 hari, yang Dimana menurut literatur merupakan periode kritis bagi pertumbuhan jamur jika kondisi lingkungan tidak terkendali. Salah satu penyebab lain yaitu penggunaan kemasan plastik sak memicu fenomena kondensasi dan peningkatan suhu internal yang ideal bagi pertumbuhan spora *Aspergillus* sp. [11].

Pengambilan sampel pada talang pakan bertujuan untuk memantau paparan yang dikonsumsi oleh ayam. Pakan di area ini memiliki luas permukaan yang lebih besar untuk terpapar kelembapan udara kandang serta potensi kontaminasi silang dari sisa pakan lama yang terakumulasi [12]. Secara umum, penyimpanan pakan yang ideal memerlukan suhu di bawah 27°C dengan kelembapan relatif (RH) di bawah 70% [13]. Namun, kondisi iklim di Indonesia, khususnya di wilayah tropis seperti lokasi penelitian, sering kali menunjukkan kelembapan udara yang jauh lebih tinggi (berkisar 80-90%). Kelembapan tinggi dikombinasikan dengan suhu gudang yang fluktuatif menciptakan kondisi *water activity* (Aw) pada pakan yang melebihi ambang batas aman ($Aw > 0,70$), sehingga memicu pertumbuhan *Aspergillus* spp. secara eksponensial [14]. Hasil identifikasi yang menunjukkan keberadaan *A. flavus* pada kedua titik tersebut (Tabel 1) mengonfirmasi bahwa pakan telah terkontaminasi secara persisten, yang secara langsung meningkatkan risiko aflatoksikosis berkelanjutan pada populasi ayam petelur.

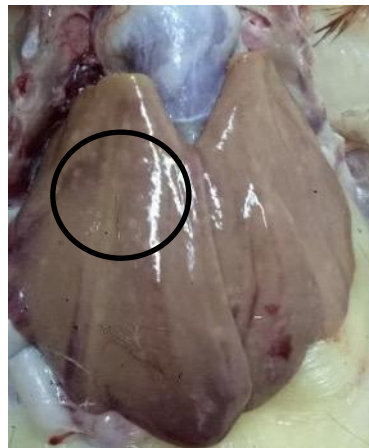
3.2. Temuan Patologis pada Hati

Pemeriksaan makroskopis melalui teknik nekropsi dilakukan untuk mengevaluasi dampak sistemik dari konsumsi pakan yang terkontaminasi jamur *Aspergillus* spp. terhadap organ hati. Hasil observasi menunjukkan adanya variasi kerusakan jaringan yang signifikan pada kelompok ayam yang mengalami hiporeksia dibandingkan dengan kondisi hati ayam sehat sebagai kontrol. Perubahan patologis yang ditemukan meliputi perubahan volume, konsistensi, hingga diskolorisasi organ yang mengarah pada kejadian mikotoksikosis kronis.



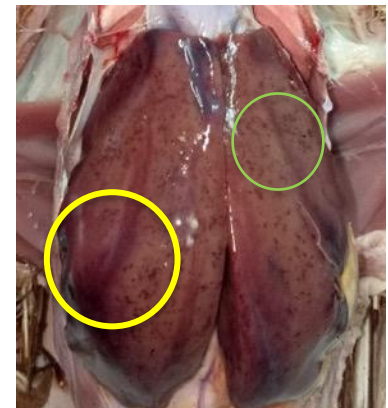a.

- Warna merah tua yang homogen
- Tepi tajam
- Ukuran simetris



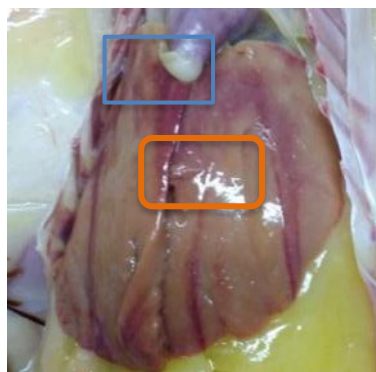
b.

- warna pucat kekuningan
- Pembesaran ukuran (hepatomegali)
- Nekrosis multifokal (lingkar hitam)



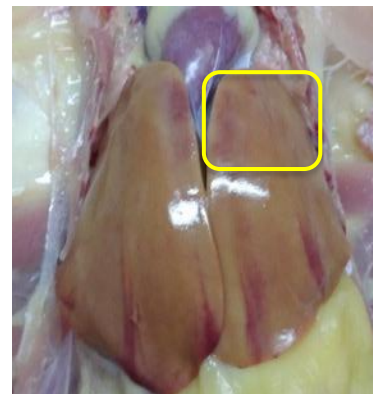
c.

- Warna merah gelap
- Kongesti (lingkar kuning)
- multi-fokal petechiae (lingkar hijau)



d.

- Warna merah, pucat dan tidak merata/ diskolorisasi (kotak orange)
- Nekrosis (kotak biru)



e.

- Warna pucat/ yellowish
- Hipertrofi (Organ hati mengalami pembesaran sebelah)

Gambar 3. Kondisi makroskopis organ hati melalui teknik nekropsis

Berbeda dengan hati pada Gambar 3a yang menunjukkan konsistensi kenyal dan warna merah tua yang sehat, organ hati pada sampel penelitian (Gambar 3b-3e) menunjukkan degenerasi lemak yang nyata. Warna pucat kekuningan pada Gambar 3b dan 3e merupakan indikator adanya akumulasi lemak di dalam hepatosit yang sering dipicu oleh aflatoksin, sehingga mengganggu fungsi detoksifikasi hati [14, 15]. Hasil pemeriksaan nekropsis menunjukkan proses kerusakan hati yang progresif akibat paparan aflatoksin kronis, dengan perubahan warna hati menjadi pucat kekuningan (*icterus*) dan pembengkakan organ (hepatomegali) yang nyata. Secara patofisiologis, kondisi ini dipicu oleh metabolit reaktif Aflatoksin B1 (AFB1), yaitu AFB1-8,9-epoksida, yang merusak struktur hepatosit serta menghambat

sintesis protein dan metabolisme lipid di hati [13]. Hambatan pada sintesis lipoprotein menyebabkan kegagalan transportasi lemak keluar dari hati, yang secara makroskopis bermanifestasi sebagai perlemakan hati atau *steatosis* seperti terlihat pada gambar 3b [14, 15]. Temuan ini diperkuat oleh penelitian pendukung yang menyatakan bahwa perlemakan hati merupakan lesi paling konsisten pada unggas yang terpapar aflatoxin karena gangguan sekresi trigliserida [14].

Selain perlemakan pada hati, ditemukan pula lesi hemoragik berupa bintik-bintik merah (*petechiae*) pada permukaan lobus hati (Gambar 3c) yang terindikasi kerusakan integritas dinding pembuluh darah kapiler akibat stres oksidatif masif yang diinduksi oleh toksin [16]. Penelitian serupa melaporkan bahwa paparan AFB1 meningkatkan peroksidasi lipid yang memicu kerapuhan kapiler darah dan hemoragi multifokal pada parenkim hati [17]. Pada fase yang lebih kronis, hati menunjukkan penampilan yang tidak merata (*mottled appearance*) dan pengerutan jaringan (Gambar 3d dan 3e). Hal ini mencerminkan terjadinya nekrosis fokal sel hati dan proliferasi saluran empedu yang diikuti oleh pembentukan jaringan ikat atau fibrosis sebagai respon terhadap toksisitas sistemik yang berkepanjangan [18]. Penelitian terdahulu juga mengonfirmasi bahwa nekrosis hepatosit akibat mikotoksin sering disertai dengan infiltrasi sel inflamasi dan hilangnya arsitektur lobulus hati yang normal [19].

Akumulasi lemak abdominal yang masif pada sampel membuktikan adanya gangguan distribusi energi akibat kerusakan parenkim hati. Kerusakan hepatobiliaris yang komprehensif ini menjadi penyebab utama penurunan performa produksi telur karena terganggunya biosintesis prekursor kuning telur (*vitellogenin*) di dalam hati [15]. Karena hati gagal mengolah lipid dan protein esensial, metabolisme energi dialihkan menjadi deposit lemak tubuh yang tidak produktif, yang secara klinis mengakibatkan penurunan drastis *Hen Day Production* (HDP) dan berat telur yang dihasilkan oleh ayam ras *Novogen Brown* [12, 13].

4. Kesimpulan

Berdasarkan hasil penelitian, dapat disimpulkan bahwa pakan ayam petelur di lokasi penelitian terkontaminasi secara persisten oleh jamur *Aspergillus flavus* dan *Aspergillus niger* akibat kondisi penyimpanan yang lembap dan terlalu lama. Kontaminasi ini memicu kejadian mikotoksikosis yang bermanifestasi pada kerusakan makroskopis organ hati yang progresif, meliputi *steatosis*, petekhie, hingga nekrosis jaringan. Kerusakan hepatobiliaris tersebut secara signifikan mengganggu biosintesis *vitellogenin*, yang berakibat pada penurunan performa produksi telur dan kondisi fisik ayam secara keseluruhan.

5. Daftar Pustaka

- [1] Jaelani A dan S Dharmawati. 2016. Pengaruh tumpukan dan lama masa simpan pakan pelet terhadap kualitas fisik. *Ziraa'ah Majalah Ilmiah Pertanian*. 41(2): 261-268.
- [2] Tangendjaja B dan E Wina. 2014. Limbah Tanaman dan Produk Samping Industri Jagung untuk Pakan. Balai Penelitian Ternak, Bogor.
- [3] Suleiman RA, Rosentrater KA and Chazala, C. J. 2020. Effects of Storage Conditions on Quality Attributes of Poultry Feed. *Journal of Stored Products and Postharvest Research*, 11(2), 15-25.
- [4] Amadi OC, Ibiam UA, Nwankwo CG and Onu CJ. 2021. Fungal Contamination and Proximate Analysis of Stored Poultry Feeds in Selected Areas. *International Journal of Agriculture and Earth Science*, 7(3), 45-58.
- [5] Zhu L, Yuan H, Kou T, Tu J and Guo W. 2021. *Aflatoxin B1-Induced Liver Injury in Poultry: A Review of Macroscopic and Microscopic Pathology*. *Poultry Science*, 100(8), 101-115.
- [6] Ochi EB, Ibrahim S and Bwala DG. 2023. *Natural Aflatoxicosis in Poultry: Impact on Liver Health and Egg Production Performance in Tropical Climates*. *Journal of Veterinary Medicine and Animal Health*, 15(1), 8-19.

- [7] Jones TC, Hunt RD and King NW. 2016. *Veterinary Pathology*. 6th Edition. Ames, Iowa: Blackwell Publishing.
- [8] Pitt JI and Hocking AD. 2009. *Fungi and Food Spoilage*. 3rd Edition. Dordrecht: Springer Science & Business Media.
- [9] Walsh TJ, Hayden RT and Larone DH. 2018. *Larone's Medically Important Fungi: A Guide to Identification*. 6th Edition. Washington, DC: ASM Press.
- [10] Badan Standardisasi Nasional. 2017. *Pakan Ayam Petelur (Laying Hens Feed) - Bagian 3: Masa Produksi (Layer)*. SNI 8283.3:2017. Jakarta: Badan Standardisasi Nasional.
- [11] Umar S, Azhar M, Rehman MS, Khan A dan Tiwana MA. 2024. An Examination of The Aflatoxin Concentration of Corn and How It Affects Laying Hen Performance. *Jurnal Biologi Tropis*, 24(1), 88-95.
- [12] Yuan L, Wang Y, Li X, Zhang J and Feng S. 2024. A multi-enzyme complex that mitigates hepatotoxicity and improves egg production in laying hens exposed to aflatoxin B1. *Toxins*, 16(3), 112-127.
- [13] Syarief R dan Halid H. 2020. *Teknologi Penyimpanan Pangan dan Pakan*. Jakarta: Arcan.
- [14] Nurtina L, Rahayu AS, Santosa S and Kusumaningrum HD. 2022. Fungal contamination and mycotoxin presence in poultry feed ingredients during storage in tropical environment. *Journal of Applied Poultry Research*, 31(2), 100-112.
- [15] Sarker MS, Giasuddin M and Haque ME. 2023. Pathological effects of aflatoxin in poultry: hepatomegaly and fibrosis. *Journal of Veterinary Pathology Research*, 12(2), 45-52.
- [16] Cuccato M, Guerrini A, Barbieri G, Grilli E and Tugnoli B. 2025. Innovative mycotoxin detoxifying agents decrease the absorption rate of aflatoxin b1 and counteract the oxidative stress in broiler chickens. *Toxins*, 17(1), 12-28.
- [17] Zabiulla M, Kumari K and Singh RP. 2021. Effects of multicomponent mycotoxin detoxifying agent in laying hens fed aflatoxin B1. *Journal of Animal Physiology and Animal Nutrition*, 105(4), 812-820.
- [18] Peng X, Chen K, Chen J, Fang J, Cui H, Zuo Z and Guo H. 2022. Aflatoxin b1-induced liver injury: from oxidative stress to pathological damage. *Toxins*, 14(3), 190-205.
- [19] Cuccato M, Guerrini A, Barbieri G, Grilli E and Tugnoli B. 2025. Innovative mycotoxin detoxification strategies: impact on liver health and egg quality in laying hens. *Journal of Animal Science*, 103(1), 12-25.