

Estimasi Kualitas Karkas Hidup Kerbau Rawa dan Kerbau Sungai dengan Ultrasonografi pada Berbagai Umur (Estimation of Live Carcasses Quality of Swamp and River Buffalos by Ultrasonography in Different Age)

Veni RVS¹, Isdoni², Agung S. P. Lumban Tobing³, Mokhamad Fakhrol Ulum^{4*}

¹Sekolah Kedokteran Hewan dan Biomedis, Institut Pertanian Bogor, Jln Agatis Kampus IPB Dramaga, Bogor, Jawa Barat, 16680

²Divisi Fisiologi, Sekolah Kedokteran Hewan dan Biomedis, Institut Pertanian Bogor, Jln Agatis Kampus IPB Dramaga, Bogor, Jawa Barat, 16680

³Balai Pembibitan Ternak Unggul dan Hijauan Pakan Ternak (BPTUHPT) Siborongborong, Jl Raya Siborongborong-Balige KM 7, Siborongborong 22474 Tapanuli Utara, Sumatera Utara, 22474

⁴Divisi Reproduksi dan Kebidanan, Sekolah Kedokteran Hewan dan Biomedis, Institut Pertanian Bogor, Jln Agatis Kampus IPB Dramaga, Bogor, Jawa Barat, 16680

*Corresponding author: ulum@apps.ipb.ac.id

Abstrak. Ultrasonografi merupakan alat diagnostik non-invasif yang berpotensi dalam pemeriksaan karkas secara periodik, murah, mudah, dan akurat dalam memperlihatkan karakteristik karkas, kuantitas dan kualitas daging. Penelitian ini bertujuan menduga kualitas karkas hidup pada kerbau lumpur dan kerbau sungai berdasarkan umur dan breed secara ultrasonografi. Pencitraan USG dilakukan secara longitudinal dan transversal menggunakan transduser convex dengan frekuensi 5 MHz dan depth 180 mm. Penelitian menggunakan 10 ekor kerbau lumpur dan 10 ekor kerbau sungai yang dikelompokkan menjadi umur 1-3 tahun (n = 5) dan 3-6 tahun (n = 5). Hasil citra ultrasonografi menunjukkan gambar anekoik pada otot dan hiperekoik pada lemak dan tulang. Analisis karkas menggunakan standar AUSMEAT dengan persamaan regresi $y = 0,4546 + 0,1697 x$ dengan R^2 sebesar 0,9833 untuk skor marbling dan persamaan regresi $y = - 0,03003 + 0,4217 x$ dengan R^2 sebesar 0,9933 untuk persentase lemak intramuskular menunjukkan bahwa kerbau lumpur dan kerbau sungai umur 3-6 tahun memiliki tebal otot Longissimus dorsi, tebal otot rump, tebal lemak punggung, tebal lemak rump, skor marbling dan persentase lemak intramuskular lebih tinggi dibandingkan umur 1-3 tahun ($P < 0,05$). Namun, analisis berdasarkan breed menunjukkan bahwa kerbau lumpur dan kerbau sungai memiliki kualitas karkas yang sama ($P > 0,05$).

Kata Kunci: karkas hidup, kerbau lumpur, kerbau sungai, ultrasonografi

Abstract. Ultrasonography is a non-invasive diagnostic tool which potential for examining carcasses periodically, cheap, easy, and accurate to demonstrate carcass characteristics, quantity and quality of meat. This study aims to predict the quality of live carcass in swamp buffaloes and river buffaloes based on age and breed by ultrasonography. Ultrasound imaging was carried out with a longitudinal and transverse point of view using a convex transducer with a frequency of 5 MHz and a depth of 180 mm. There were 10 swamp buffaloes and 10 river buffaloes that were grouped into 1-3 years (n = 5) and 3-6 years (n = 5). The result of ultrasound images appears as anechoic images of muscle and hyperechoic images of fat and bone. Carcass analysis used AUSMEAT with the regression $y = 0.4546 + 0.1697 x$ with R^2 of 0.9833 for marbling score and the regression $y = - 0.03003 + 0.4217 x$ with R^2 of 0.9933 for percentage of intramuscular fat showed that swamp buffaloes and river buffaloes aged 3-6 years had the Longissimus dorsi muscle thickness, rump muscle thickness, backfat thickness, rump fat thickness, marbling score and percentage of intramuscular fat were higher than aged 1-3 years ($P < 0.05$). However, analysis of ultrasound images based on breed showed that swamp buffaloes and river buffaloes had the same carcass quality ($P > 0.05$).

Keywords: live carcass, river buffaloes, swamp buffaloes, ultrasonography

1. Pendahuluan

Kerbau yang dimanfaatkan karkasnya sebagai pangan di Indonesia digolongkan menjadi 2, yaitu kerbau lumpur dan kerbau sungai dengan perbandingan jumlah adalah 95% dan 5% [1]. Kerbau lumpur memiliki ciri-ciri berupa tanduk melingkar panjang ke belakang, warna abu-abu, dan bentuk tubuh yang gempal, dapat mengubah pakan yang berkualitas rendah menjadi daging [2]. Sementara itu, kerbau sungai memiliki warna kulit hitam dengan bercak putih pada dahi, wajah dan ekor, ukuran badan dan muka lebih panjang dibandingkan kerbau rawa, dan terdapat 2 tipe tanduk, yaitu tipe sirkuler dan tipe lebih lurus [3].

Populasi kerbau di dunia khususnya di beberapa negara Asia bagian Selatan dan Tenggara mengalami penurunan selama satu dekade terakhir, termasuk Indonesia. Penurunan populasi kerbau di Indonesia sebesar 7% per tahun sejak tahun 2009 sampai 2017 [4] karena pemotongan ternak (pejantan dan betina) yang tinggi dan penurunan kualitas sperma [5]. Sementara itu, kerbau memiliki peranan penting karena dimanfaatkan sebagai penyumbang daging dan susu. Konsumsi daging kerbau diprediksi akan meningkat di Asia karena tren perubahan gaya hidup mengonsumsi daging yang memiliki kandungan lemak lebih rendah [6]. Hal ini disesuaikan dengan keunggulan daging kerbau antara lain kandungan kolesterol 40% lebih rendah, kalori 55% lebih rendah, protein 11% lebih tinggi dan mineral 10% lebih tinggi dan asam amino dan tersehat 2 – 3 kali dibandingkan dengan ruminansia lainnya [5]. Oleh karena itu, karkas kerbau harus tetap diperhatikan agar komposisi lemak tetap terjaga karena dapat mempengaruhi kualitas daging, daya simpan, dan rasa [7].

Teknologi ultrasonografi merupakan salah satu teknologi bersifat handal dan sensitif pada jaringan lunak yang sangat berpotensi dalam pemeriksaan sifat karkas karena memiliki sifat yang murah, mudah, waktu singkat, akurat, dan dapat mengukur atau memperlihatkan dengan mudah sifat-sifat karkas, berat badan ternak hidup, perkembangan kuantitas maupun kualitas daging secara periodik dan rutin [8]. Analisis kualitas karkas menggunakan pencitraan ultrasonografi telah dilakukan pada kerbau [9] dan kerbau murreh [10]. Penelitian ini bertujuan untuk menduga kualitas karkas hidup pada kerbau lumpur dan kerbau sungai berdasarkan umur dan breed melalui pencitraan ultrasonografi. Penelitian ini diharapkan dapat memberikan informasi bagi berbagai pihak yang berkepentingan dan masyarakat terkait kebijakan dalam penetapan umur pemotongan hewan, analisis keberhasilan pemberian pakan dan membantu seleksi genetik untuk memperbaiki kualitas karkas hidup pada kerbau lumpur dan kerbau sungai dalam upaya mendukung swasembada pangan hewani secara berkelanjutan.

Ruang lingkup penelitian ini meliputi ketebalan otot longissimus dorsi (LD), ketebalan otot rump (RF), ketebalan lemak punggung (BT), ketebalan lemak rump (RF), skor marbling (MS) and persentase lemak intramuskular (LIM), program ImageJ, dan Microsoft excel. Penelitian ini menggunakan kerbau lumpur dan kerbau sungai yang berumur satu sampai enam tahun masing masing 10 ekor. Peubah yang diamati adalah ketebalan otot longissimus dorsi (LD), ketebalan otot rump (RF), ketebalan lemak punggung (BT), ketebalan lemak rump (RF), skor marbling (MS) and persentase lemak intramuskular (LIM). Pengukuran peubah dilakukan melalui pencitraan ultrasonografi.

2. Materi dan Metode

2.1. Materi

Alat yang digunakan adalah USG Sonostar®, sarung tangan, tali kekang, kandang jepit, dan komputer dilengkapi program ImageJ dan program Microsoft excel. Bahan yang digunakan adalah Ultrasonic gel, air, 10 ekor kerbau lumpur dan 10 ekor kerbau sungai. Bobot badan kerbau diukur menggunakan timbangan digital sebelum pencitraan ultrasonografi dilakukan.

2.2. Metode

Hewan Coba. Penelitian ini menggunakan 10 ekor kerbau lumpur (jantan=5 ekor, betina=5 ekor) dan 10 ekor kerbau sungai (jantan=2 ekor, betina=8 ekor). Hewan bersifat acak dengan rentang umur 1

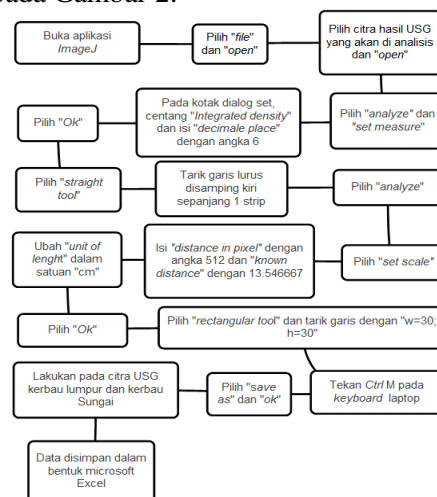
hingga 6 tahun dan tidak bunting. Kerbau lumpur dikelompokkan menjadi umur 1 hingga 3 tahun ($n = 5$) dan umur 3 hingga 6 tahun ($n = 5$). Kerbau sungai dikelompokkan menjadi umur 1 hingga 3 tahun ($n = 5$) dan umur 3 hingga 6 tahun ($n = 5$). Hewan yang diteliti memperoleh manajemen pakan yang terdiri dari hijauan atas konsekrat sebanyak 1% dari berat badan per harinya. Permukaan tubuh kerbau dibersihkan menggunakan air. Kemudian, Ultrasonic gel dioleskan ke permukaan kulit yang akan di USG dan transduser untuk mempermudah pengiriman gelombang suara dan mencegah terjadinya goresan antara permukaan kulit dan transduser. Teknik aplikasi USG pada ketebalan lemak punggung (BF), ketebalan otot Longissimus dorsi (LD), skor marbling (SM) dan persentase lemak intamuskular (LIM) di antara costae ke 12 dan 13 [11]. Sementara pengukuran ketebalan lemak rump (RF) dan ketebalan otot rump (RT) di antara ischium dan ilium [8]. Pencitraan dilakukan secara longitudinal dan transversal (Gambar 1).



Gambar 1. Pencitraan ultrasonografi (a): diantara *costae* ke 12 dan 13; (b): diantara *ischium* dan *ilium*

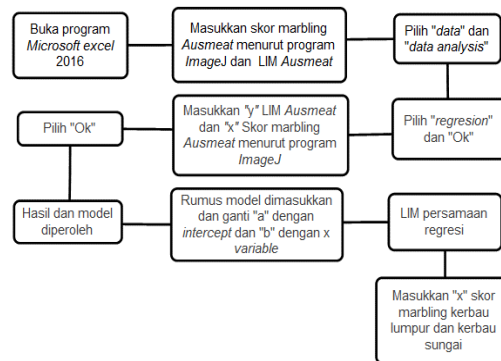
Penyiapan Alat Ultrasonografi. Transduser yang telah diberi Ultrasonic gel diaplikasikan ke permukaan tubuh hewan dengan frekuensi 5 MHz dan depth 180 mm. Gelombang akustik merambat melalui jaringan tubuh dan dipantulkan oleh tubuh kemudian diubah menjadi gelombang listrik dan ditampilkan pada layar berupa sonogram dengan ekogenitas anekoik dan hiperekoik.

Pendugaan Karkas. Pengukuran skor marbling dilakukan dengan menggunakan software ImageJ. Data yang diperoleh disimpan dalam bentuk Microsoft excel. Pengukuran pendugaan menggunakan region of interest (ROI) 30 mm x 30 mm pada 3 area serabut otot. Pendugaan skor marbling dilakukan dengan mengikuti diagram alir pada Gambar 2.



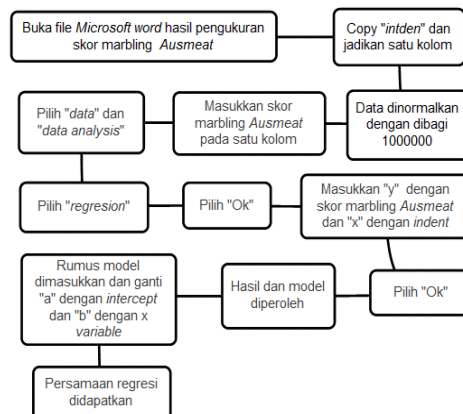
Gambar 2. Diagram alir langkah-langkah pendugaan karkas

Penentuan Model Regresi. Integrated density dan data pendugaan skor marbling dianalisis menggunakan Microsoft excel 2016. Masing-masing kerbau dibandingkan dengan skor marbling Ausmeat. Hal ini bertujuan untuk menghasilkan model regresi sebagai acuan untuk menentukan skor marbling. Penentuan model regresi dilakukan dengan mengikuti diagram alir pada Gambar 3.



Gambar 3. Diagram alir menentukan model regresi skor marbling

Penentuan Persentase Lemak Intramuskular. Analisis regresi skor marbling dan LIM menggunakan Microsoft excel 2016 untuk menghasilkan model regresi. Model regresi ini digunakan sebagai acuan menentukan LIM kerbau lumpur dan kerbau sungai. Penentuan persentase lemak intramuskular dilakukan dengan mengikuti diagram alir pada Gambar 4.



Gambar 4. Diagram alir menentukan persentase lemak intramuskular

Analisis Data. Data dianalisis menggunakan software ImageJ. Selanjutnya hasil analisis menggunakan program ImageJ dianalisis kembali menggunakan program Microsoft word 2016 untuk memperoleh persamaan. Model matematika sebagai berikut:

$$y = a + bx \dots\dots\dots (1)$$

Keterangan :

- y = skor marbling (peubah tetap);
- x = Integrated density (peubah bebas) ;
- a = Titik potong garis dengan sumbu y;
- b = kemiringan garis

3. Hasil dan Pembahasan

3.1. Hasil

Pencitraan dan pengukuran otot Longissimus dorsi dan otot rump dilakukan pada 10 ekor kerbau lumpur dan 10 ekor kerbau sungai dengan dengan membandingkan umur satu hingga tiga tahun dan tiga hingga enam tahun. Variabel yang diamati adalah ketebalan otot Longissimus dorsi, ketebalan otot rump, ketebalan lemak punggung, ketebalan lemak rump, skor marbling dan persentase lemak intramuskular. Hasil pencitraan dan pengukuran disajikan pada tabel-tabel dan dan gambar-gambar berikut ini. Tabel 1 menunjukkan profil seluruh 10 ekor kerbau lumpur dan 10 ekor kerbau sungai yang digunakan dalam penelitian.

Tabel 1. Profil kerbau lumpur dan kerbau sungai dalam penelitian

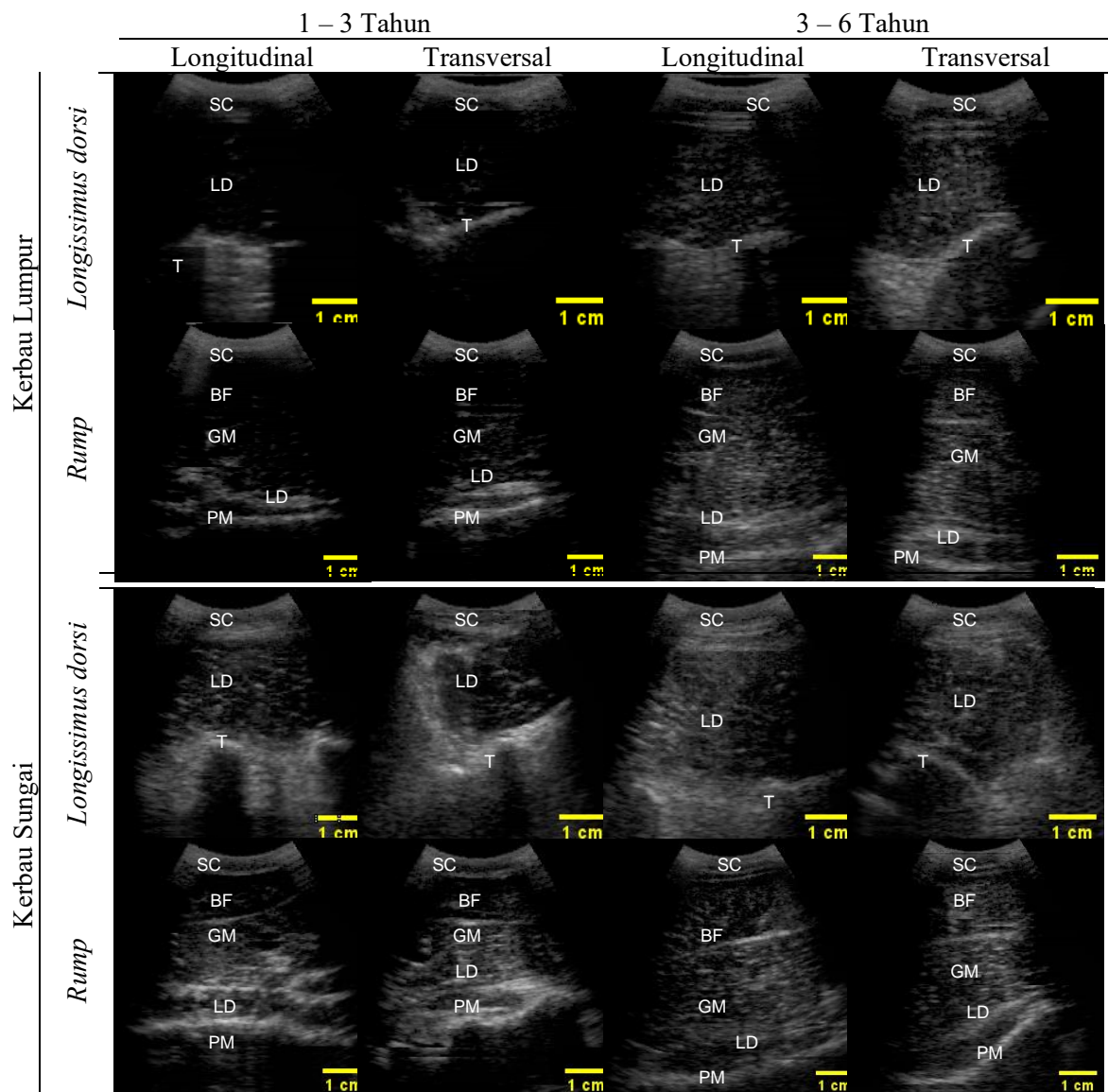
Kerbau Lumpur				Kerbau Sungai			
Nomor	Umur (tahun)	Bobot (kg)	Kelamin	Nomor	Umur (tahun)	Bobot (kg)	Kelamin
0153	1,00	200,00	Jantan	0112	1,20	201,65	Betina
0157	1,50	240,00	Jantan	0099	1,70	367,25	Jantan
0148	1,90	240,00	Jantan	0096	1,70	336,30	Betina
0120	2,20	300,00	Jantan	0084	2,50	322,70	Betina
0164	1,50	300,00	Betina	0076	2,90	481,80	Betina
0064	3,00	240,00	Jantan	0073	3,40	499,30	Betina
0086	3,00	350,00	Betina	0070	3,40	452,80	Betina
0072	3,00	300,00	Betina	0065	3,40	483,65	Betina
0058	3,40	450,00	Betina	0053	4,30	263,50	Jantan
0055	6,00	300,00	Betina	0033	5,40	593,50	Betina

Pendugaan peubah berdasarkan integrated density dan skor marbling digunakan analisis regresi dengan persamaan regresi $y = a + bx$ dimana $x =$ integrated density dan $y =$ skor marbling. Sementara itu, pendugaan peubah berdasarkan skor marbling dan lemak intramuskular digunakan analisis regresi dengan persamaan regresi $y = a + bx$ dimana $x =$ skor marbling dan $y =$ persentase lemak intramuskular. Hasil analisis regresi menunjukkan, bahwa skor marbling memiliki hubungan erat ($P < 0,05$) dengan persentase lemak intramuskular pada kerbau lumpur dan kerbau sungai. Hal ini menunjukkan bahwa semakin bertambah skor marbling pada kerbau lumpur dan kerbau sungai maka semakin meningkat persentase lemak intramuskular pada kerbau lumpur dan kerbau sungai. Tabel 2 menunjukkan hasil analisis regresi skor marbling dan persentase lemak intramuskular pada kerbau lumpur dan kerbau sungai.

Tabel 2. Hasil analisis regresi skor marbling dan lemak intramuskular

Peubah	Model	R ²
Skor marbling	$y = 0,1697x + 0,4546$	0,9833
Lemak intramuskular	$y = 0,4217x - 0,03003$	0,9933

Pencitraan ultrasonografi pada karkas hidup kerbau lumpur dan kerbau sungai menghasilkan sonogram bersifat anekoik dan hiperekoik seperti pada Gambar 5. Ekogenitas anekoik serabut otot Longissimus dorsi dan otot rump dibatasi oleh ekogenitas hiperekoik tulang bagian ventral. Bagian dorsal sonogram memperlihatkan ekogenitas hiperekoik memanjang seperti pipa yang disebut lapisan lemak punggung. Selain itu, terdapat ekogenitas hiperekoik yang menyusup di antara serabut otot (anekoik) yang disebut marbling. Komposisi karkas pada pencitraan di antara costae 12 dan 13 adalah kulit, lemak punggung dan otot Longissimus dorsi. Sementara itu, komposisi karkas pada pencitraan di antara ischium dan ilium adalah kulit, lemak, otot Longissimus dorsi, otot Psoas mayor, otot Biceps femoris, dan otot Gluteus medius.



Gambar 5. Sonogram otot Longissimus dorsi dan otot rump pada kerbau lumpur dan kerbau sungai; SC = Subkutan, LD = otot Longissimus dorsi, T = Tulang, PM= m. Psoas major, BF= m. Biceps femoris, GM= m. Gluteus medius, RU = Rump

Tabel 3 memperlihatkan bahwa kerbau lumpur pada umur satu hingga tiga tahun memiliki tebal otot Longissimus dorsi sebesar 2,21 sampai 2,25 cm dan tebal otot rump sebesar 3,68 sampai 3,71 cm. Selanjutnya, kerbau lumpur pada umur tiga hingga enam tahun memiliki tebal otot Longissimus dorsi 2,56 sampai 2,59 cm dan tebal otot rump sebesar 4,10 sampai 4,16 cm. Selain itu, Tabel 3 juga memperlihatkan bahwa kerbau sungai umur satu hingga tiga tahun memiliki tebal otot Longissimus dorsi sebesar 2,51 sampai 2,64 cm dan tebal otot rump sebesar 4,23 sampai 4,29 cm. Selanjutnya, kerbau sungai pada umur tiga hingga enam tahun memiliki tebal otot Longissimus dorsi 2,93 sampai 3,03 cm dan tebal otot rump sebesar 4,85 sampai 4,98 cm.

Tabel 3. Hasil pengukuran ketebalan otot Longissimus dorsi dan otot rump pada kerbau lumpur dan kerbau sungai

Kerbau Lumpur					Kerbau Sungai				
Nomor Ternak	LDL (cm)	LDT (cm)	RUL (cm)	RUT (cm)	Nomor Ternak	LDL (cm)	LDT (cm)	RUL (cm)	RUT (cm)
0153	2,19	2,30	3,40	3,38	0076	2,78	2,59	4,65	4,70
0148	2,19	2,01	3,18	3,21	0084	2,67	2,72	4,89	4,76
0120	2,32	2,41	3,99	4,05	0096	2,91	2,93	4,55	4,52
0157	2,27	2,12	4,01	4,23	0099	1,85	2,77	4,23	4,10
0164	2,28	2,19	3,84	3,69	0112	2,36	2,16	3,12	3,07
0055	2,59	2,51	3,86	3,93	0033	2,98	3,09	5,47	5,29
0058	2,41	2,54	3,91	3,81	0043	2,98	3,16	4,65	4,18
0064	2,54	2,65	4,21	4,23	0065	2,86	2,97	5,08	4,89
0072	3,07	2,90	4,26	4,28	0070	3,04	2,99	4,89	5,01
0086	2,19	2,37	4,26	4,55	0073	2,76	2,93	4,78	4,89

Keterangan: LDL = Longissimus dorsi Longitudinal; LDT = Longissimus dorsi Transversal; RUL = Rump Longitudinal; RUT = Rump Transversal

Berdasarkan umur, Tabel 4 menunjukkan adanya perbedaan ketebalan otot Longissimus dorsi dan otot rump ($P < 0,05$), kecuali RUT pada kerbau sungai ($P > 0,05$). Berdasarkan breed, terdapat perbedaan ketebalan otot Longissimus dorsi dan otot rump ($P < 0,05$) pada umur satu hingga tiga tahun. Namun, tidak terdapat perbedaan ketebalan otot Longissimus dorsi dan otot rump ($P > 0,05$) pada umur tiga hingga enam tahun.

Tabel 4. Rataan, standar deviasi, P – value ketebalan otot Longissimus dorsi dan otot rump kerbau lumpur dan kerbau sungai

Variabel (cm)	Umur (tahun)		P-value
	1 – 3	3 – 6	
LDL _{Lumpur}	2,25 ± 0,05	2,56 ± 0,29	0,0347
LDL _{Sungai}	2,51 ± 0,38	2,93 ± 0,10	0,0339
P-value	0,0214	0,1038	
LDT _{Lumpur}	2,21 ± 0,14	2,59 ± 0,18	0,0049
LDT _{Sungai}	2,64 ± 0,26	3,03 ± 0,09	0,0107
P-value	0,0012	0,0593	
RUL _{Lumpur}	3,68 ± 0,33	4,10 ± 0,17	0,0287
RUL _{Sungai}	4,29 ± 0,62	4,98 ± 0,28	0,0397
P-value	0,0004	0,0615	
RUT _{Lumpur}	3,71 ± 0,38	4,16 ± 0,28	0,0451
RUT _{Sungai}	4,23 ± 0,63	4,85 ± 0,37	0,0631
P-value	0,0078	0,0976	

Keterangan: LDL = Longissimus dorsi Longitudinal; LDT = Longissimus dorsi Transversal; RUL = Rump Longitudinal; RUT = Rump Transversal.

Tabel 5 menunjukkan hasil pengukuran tebal lemak punggung (BF), tebal lemak rump (RF), skor marbling (SM) dan persentase lemak intramuskular (LIM) pada kerbau lumpur dan kerbau sungai. Selanjutnya, analisis hasil pengukuran tebal BF, tebal RF, SM dan LIM didapat hasil pada Tabel 6. Tabel 6 menunjukkan bahwa kerbau lumpur umur satu hingga tiga tahun memiliki tebal BF sebesar 0.34 cm, tebal RF sebesar 0.24 cm, SM sebesar 1.30 dan LIM sebesar 0.52. Sementara itu, kerbau lumpur pada umur tiga hingga enam tahun memiliki tebal BF sebesar 0.42 cm, tebal RF sebesar 0.33 cm, SM sebesar 3.66 dan LIM sebesar 1.51. Tabel 6 juga menunjukkan bahwa kerbau sungai pada umur satu hingga tiga tahun memiliki tebal BF sebesar 0.32 cm, tebal RF sebesar 0.21 cm, SM sebesar 1.84 dan LIM sebesar 0.74%. Sementara itu, kerbau sungai pada umur 3 hingga 6 tahun memiliki tebal BF sebesar 0.46 cm, tebal RF sebesar 0.32 cm, SM sebesar 3.32 dan LIM sebesar 1.37%.

Tabel 5. Hasil pengukuran tebal lemak punggung, tebal lemak rump, skor marbling dan persentase lemak intamuskular kerbau lumpur dan kerbau sungai

Nomor	Kerbau lumpur				Nomor	Kerbau sungai			
	BF (cm)	RF (cm)	SM	LIM (%)		BF (cm)	RF (cm)	SM	LIM (%)
0055	0,32	0,31	1,33	0,53	0033	0,47	0,24	2,87	1,18
0058	0,39	0,34	1,57	0,63	0043	0,42	0,29	0,83	0,32
0064	0,42	0,32	0,90	0,35	0065	0,45	0,29	1,85	0,75
0072	0,55	0,34	1,45	0,58	0070	0,47	0,34	2,68	1,10
0086	0,42	0,32	1,22	0,48	0073	0,47	0,34	0,92	0,36
0153	0,32	0,27	2,40	0,98	0076	0,32	0,21	2,61	1,07
0148	0,16	0,23	3,23	1,34	0084	0,37	0,29	3,71	1,53
0120	0,38	0,32	4,06	1,68	0096	0,29	0,19	2,98	1,23
0157	0,39	0,21	4,93	2,05	0099	0,29	0,18	3,49	1,44
0164	0,32	0,18	3,64	1,51	0112	0,32	0,21	3,83	1,58

Keterangan: BF = Tebal lemak punggung, RF = Tebal lemak rump, SM=Skor marbling, LIM = Persentase lemak intramuskular

Berdasarkan umur, Tabel 6 menunjukkan adanya perbedaan tebal BF, tebal RF, SM dan LIM ($P < 0,05$). Berdasarkan breed, terdapat perbedaan tebal BF, tebal RF, SM dan LIM ($P < 0,05$) pada umur satu hingga tiga tahun. Namun, tidak terdapat perbedaan tebal BF, tebal RF, SM dan LIM ($P > 0,05$) pada umur tiga hingga enam tahun.

Tabel 6. Rataan, standar deviasi dan p – value tebal lemak punggung, skor marbling dan persentase lemak intramuscular

Variabel (cm)	Umur (tahun)		P-value
	1 – 3	3 – 6	
BF _{Lumpur}	0,34 ± 0,12	0,42 ± 0,08	0,0500
BF _{Sungai}	0,32 ± 0,38	0,46 ± 0,02	0,0002
P-value	0,1861	0,4814	
RF _{Lumpur}	0,24 ± 0,05	0,33 ± 0,01	0,0039
RF _{Sungai}	0,21 ± 0,26	0,32 ± 0,03	0,0078
P-value	0,1215	0,2029	
SM _{Lumpur}	1,30 ± 0,23	3,66 ± 0,84	0,0397
SM _{Sungai}	1,84 ± 0,85	3,32 ± 0,45	0,0076
P-value	0,1296	0,2535	
LIM _{Lumpur}	0,52 ± 0,10	1,51 ± 0,35	0,0397
LIM _{Sungai}	0,74 ± 0,36	1,37 ± 0,19	0,0076
P-value	0,1297	0,2535	

Keterangan : BF = Tebal lemak punggung, RF = Tebal lemak rump, SM = Skor marbling, LIM = Persentase lemak intramuskular; p – value ($P \leq 0,05$)

2.2. Pembahasan

Pendugaan kualitas karkas hidup secara ultrasonografi telah berhasil dilakukan pada kerbau lumpur dan kerbau sungai. Teknologi ultrasonografi mengalami peningkatan signifikan untuk menduga karkas secara in vivo selama dekade terakhir [8]. Posisi pencitraan ultrasonografi dilakukan di antara costae ke 12 dan 13 untuk otot Longissimus dorsi serta di antara ischium dan ilium untuk otot rump seperti ditunjukkan pada Gambar 1. Komponen sonogram yang tampak terdiri dari jaringan otot (anekoik) dan lemak (hiperekoik) seperti ditunjukkan pada Gambar 5. Komposisi karkas pada pencitraan ultrasonografi di antara costae ke 12 dan 13 terdiri dari kulit, lemak punggung dan otot Longissimus dorsi. Sementara itu, komposisi karkas di antara ischium dan ilium terdiri dari otot Longissimus dorsi, otot Psoas mayor, otot Biceps femoris, dan otot Gluteus medius [12]. Komposisi tersebut serupa pada

penelitian kerbau lumpur dan kerbau sungai umur satu sampai tiga tahun dan umur tiga sampai enam tahun (Gambar 5).

Pencitraan secara ultrasonografi pada costae ke 12 dan 13 dilakukan untuk menduga kualitas otot Longissimus dorsi. Otot Longissimus dorsi berorigo pada os ilium (tuber coxae, tuber sacrale, crista iliaca), processus spinosus dari os sacrum satu sampai tiga, processus spinosus dari ossa vertebrae lumbales dan processus spinosus dari ossa vertebrae thoracicae 13. Selanjutnya, otot Longissimus dorsi berinsertio pada processus transversus dan processus articularis dari ossa vertebrae lumbales, processus transversus dari ossa vertebrae thoracicae dan fascia lata dari ossa costales [13]. Sementara itu, pencitraan di antara ischium dan ilium untuk otot rump menjadikan tuber coxae dan tuber ischii sebagai patokan [14]. Otot Gluteus medius berorigo pada permukaan gluteal dari os ilium dan berinsertio pada trochanter mayor os femur. Otot Biceps femoris berorigo pada tuber ischia, os sacrum, dan ligamentum sacrotuberale latum. Selanjutnya, otot Biceps femoris berinsertio pada facies anterior dari os patella, ligamentum patellae laterale, margo cranialis dari os tibia, dan tuber calcanei. Otot Psoas major berorigo pada ossa costales 12 sampai 13 dan ossa vertebrae lumbales dan berinsertio pada trochanter minor os femur. Secara anatomi, otot Gluteus medius, otot Biceps femoris dan otot Psoas major merupakan otot gelang panggul (rump) yang berukuran besar [13].

Tabel 4 menunjukkan bahwa kerbau lumpur dan kerbau sungai pada umur tiga sampai enam tahun memiliki tebal otot Longissimus dorsi dan tebal otot rump yang lebih tinggi dibandingkan kelompok umur satu sampai tiga tahun ($P < 0,05$) kecuali RUT pada kerbau sungai ($P > 0,05$). Hal ini disebabkan oleh adanya peningkatan umur kerbau [15]. Kerbau binlanjang umur 12 sampai 18 bulan memiliki diameter serabut otot sebesar $11,06 \mu\text{m}$. Selanjutnya, kerbau binlanjang umur 24 sampai 36 bulan memiliki diameter serabut otot sebesar $30,83 \mu\text{m}$ [16]. Serabut otot yang panjang berasal dari peningkatan kumpulan sel-sel mononuklear (mioblas) yang memiliki banyak inti dengan posisi di tepi lemak subsarkolema [17]. Perubahan posisi transduser saat pencitraan ultrasonografi terhadap otot mengakibatkan RUT pada kerbau sungai berdasarkan umur tidak berbeda ($P > 0,05$) [18].

Hasil pengukuran tebal otot Longissimus dorsi dan tebal otot rump berdasarkan breed menunjukkan adanya perbedaan tebal otot Longissimus dorsi dan tebal otot rump ($P < 0,05$) pada kelompok umur satu sampai tiga tahun. Hal ini terjadi karena perbedaan diameter serabut otot pascalahir [16]. Sementara itu, hasil pengukuran tebal otot Longissimus dorsi dan tebal otot rump pada kelompok umur tiga sampai enam tahun menunjukkan bahwa tidak ada perbedaan antara breed kerbau lumpur dan kerbau sungai. Hal ini terjadi karena kerbau lumpur dan kerbau sungai akan dewasa kelamin pada umur 2,5 sampai tiga tahun [19] sehingga morfometri tubuhnya terlihat sama [3]. Morfometri tubuh ternak memiliki korelasi positif dengan ukuran karkas ternak [20].

Tebal lemak punggung (BF) dan tebal lemak rump (RF) merupakan sifat obyektif pemuliaan yang penting, karena mempengaruhi persentase lemak karkas, pengendapan lemak dan kualitas karkas. Tebal BF dan tebal RF pada kerbau memiliki korelasi positif dengan Body Condition Score (BCS) [10]. Kerbau dengan nilai BCS 3 memiliki tebal BF sebesar $0,42 \pm 0,10$ cm dan tebal RF sebesar $0,33 \pm 0,07$ cm. Hasil tersebut serupa pada penelitian kerbau lumpur dan kerbau sungai umur tiga sampai enam tahun (Tabel 6). Faktor – faktor yang mempengaruhi tebal BF dan tebal RF antara lain umur [21], bobot badan [21], pakan [22], jenis kelamin [23] dan marbling [18]. Kerbau lumpur umur 1,5 sampai dua tahun dilaporkan memiliki tebal BF sebesar $0,134$ cm [9]. Hasil tersebut lebih rendah dibandingkan tebal BF pada kerbau lumpur dan kerbau sungai umur satu sampai tiga tahun pada penelitian ini (Tabel 6). Hal ini disebabkan oleh pemberian pakan konsentrat secara kontinu pasca menyapih pada kerbau.

Skor marbling atau lemak intramuskular merupakan parameter dominan dalam menentukan kualitas daging [24]. Kualitas daging tersebut meliputi flavour, juiciness dan tenderness [25]. Menurut Kerbau sungai jantan dilaporkan memiliki SM sebesar $2,60 \pm 0,52$, sedangkan kerbau sungai betina memiliki SM sebesar $3,67 \pm 0,57$ cm pada umur 20 sampai 36 bulan [23]. Hasil tersebut berbeda dengan SM kerbau sungai pada penelitian ini (Tabel 6). Hal ini disebabkan oleh perbedaan umur [16](Li et al. 2016) dan pengelompokan jenis kelamin yang tidak dilakukan pada penelitian ini. Persentase lemak intramuskular meningkat seiring meningkatnya skor marbling [18]. Kerbau yang

menghasilkan daging berkualitas dilaporkan memiliki persentase lemak intramuskular sebesar satu sampai dua persen [26]. Hasil tersebut serupa pada penelitian kerbau lumpur dan kerbau sungai umur tiga hingga enam tahun (Tabel 6).

Berdasarkan umur, Tabel 6 menunjukkan adanya perbedaan tebal BF, tebal RF, SM dan LIM ($P < 0.05$) antara kerbau umur satu hingga tiga tahun dan kerbau umur tiga hingga enam tahun. Kerbau lumpur dan kerbau sungai pada umur tiga hingga enam tahun memiliki tebal BF, tebal RF, SM dan LIM yang lebih tinggi dibandingkan umur satu hingga tiga tahun. Hal ini terjadi karena ternak muda umur dua sampai 2,5 tahun belum mengalami pembentukan perlemakan tubuh yang sempurna [27]. Sementara itu, hasil analisis tebal BF, tebal RF, SM LIM berdasarkan breed menunjukkan tidak ada perbedaan tebal BF, tebal RF, SM dan LIM ($P > 0,05$) antara kerbau lumpur dan kerbau sungai.

4. Kesimpulan

Berdasarkan pengukuran tebal otot Longissimus dorsi, tebal otot rump, tebal lemak punggung, tebal lemak rump, skor marbling dan persentase lemak intramuskular diperoleh bahwa kerbau umur tiga sampai enam tahun memiliki kualitas karkas yang lebih baik dari umur satu sampai tiga tahun. Berdasarkan breed, kerbau lumpur dan kerbau sungai memiliki kualitas karkas hidup yang sama. Program ImageJ pada pencitraan ultrasonografi dapat digunakan untuk memprediksi kualitas karkas hidup tanpa harus memotong kerbau.

5. Daftar Pustaka

- [1] Lita M. Produktivitas kerbau rawa di Kecamatan Muara Muntai, Kabupaten Kutai Kartanegara, Kalimantan Timur. *Buletin Peternakan* 2014;38(3):174-181.
- [2] Nur EA, Nugroho H, Kuswati K. Karakteristik Fenotip Kerbau Rawa (*B. bubalis carabensis*) di Wilayah Sentra Pengembangan Kerbau Desa Guosobokerto Kecamatan Welahan Kabupaten Jepara. *TERNAK TROPIKA Journal of Tropical Animal Production* 2018;19(2):156-166.
- [3] Gerli, Hamdan, Daulay AH. Characteristics of Body Size of the Murrah Buffalo and Swamp Buffalo in BPTU Siborongborong. *Jurnal Peternakan Integratif* 2012;1(3):276-287.
- [4] PKH D. Peraturan Menteri Pertanian No.51/Permentan/OT.140/9/2011 tentang Rekomendasi Persetujuan Pemasukan dan Pengeluaran Benih dan/atau Bibit Ternak Ke Dalam dan Ke Luar Wilayah Negara Republik Indonesia. 2017, Jakarta (ID): Direktorat Jenderal Peternakan dan Kesehatan Hewan, Kementerian Pertanian.
- [5] Praharani L, Sianturi R. Tekanan inbreeding dan alternatif solusi pada ternak kerbau. *Wartazoa* 2018;28(1):1-12.
- [6] Cruz LC. Changing faces of swamp buffaloes in an industrializing Asia. *Buffalo Bulletin* 2013;32(Special Issue 1):32-49.
- [7] Lambert C, Panprasert P, Holtz W, Moors E, Jaturasitha S, Wicke M, Gauly M. Carcass characteristics and meat quality of swamp buffaloes (*Bubalus bubalis*) fattened at different feeding intensities. *Asian-Australasian Journal of Animal Sciences* 2014;27(4):551.
- [8] Silva SdL, Tarouco JU, Ferraz JBS, Gomes RdC, Leme PR, Navajas EA. Prediction of retail beef yield, trim fat and proportion of high-valued cuts in Nellore cattle using ultrasound live measurements. *Revista Brasileira de Zootecnia* 2012;41(2025-2031).
- [9] Yurleni Y, Priyanto R, Wirawan KG. Pengaruh Penambahan Asam Lemak Dalam Ransum Terhadap Kualitas Karkas Dan Irisan Komersial Karkas Ternak Potong. *Jurnal Ilmiah Ilmu-Ilmu Peternakan* 2016;19(1):35-45.
- [10] Alapati A, Kapa SR, Jeepalyam S, Rangappa SMP, Yemireddy KR. Development of the body condition score system in Murrah buffaloes: validation through ultrasonic assessment of body fat reserves. *Journal of veterinary science* 2010;11(1):1-8.
- [11] Ulum MF, Suprpto E, Jakaria. Citra ultrasonografi otot punggung (longissimus dorsi) pada sapi bali. *Prosiding KIVNAS PDHI XIII (Konferensi Ilmiah Veteriner Nasional ke-13) Perhimpunan Dokter Hewan Indonesia, Palembang* 2014;23-26.

- [12] Khairunnisa S, Novelina S, Hilmi N, Hadi DN, Rahmat D, Ulum MF. Ultrasound Imaging to Estimate Carcass Quality of Pasundan Cattle based on Body Condition Score. *Jurnal Ilmu Ternak dan Veteriner* 2021;26(1):1-9.
- [13] Nurhidayat, Nisa C, Agungpriyono S, Setijanto H, Novelina S, Surpratikno, DD C. *Osteologi dan Miologi Veteriner*. 2016, Bogor (ID): IPB Press.
- [14] Tait RG. Ultrasound use for body composition and carcass quality assessment in cattle and lambs. *Veterinary Clinics: Food Animal Practice* 2016;32(1):207-218.
- [15] N.K. S, I.P. S, I.B.N. S, I.N.K. B. Studi histologi dan histomorfometri daging sapi Bali dan Wagyu. *Jurnal Veteriner* 2015;16(3):432-438.
- [16] Li Q, Wang Y, Tan L, Leng J, Lu Q, Tian S, Shao S, Duan C, Li W, Mao H. Effects of age on slaughter performance and meat quality of Binlangjang male buffalo. *Saudi journal of biological sciences* 2018;25(2):248-252.
- [17] Eurell JA, Frappier BL. *Dellmann's textbook of veterinary histology*. 2013: John Wiley & Sons.
- [18] Soeparno. *Ilmu dan Teknologi Daging*. 2015, Yogyakarta (ID): Gadjah Mada University Press.
- [19] Samsuandi R, Sari EM, Abdullah MAN. Performans reproduksi kerbau lumpur (bubalus bubalis) betina di kecamatan simeulue barat kabupaten simeulue. *Jurnal Ilmiah Mahasiswa Pertanian* 2016;1(1):665-670.
- [20] Siamtiningrum G, Putra BW, Priyanto R. Morfometrik Tubuh Serta Persentase Karkas dan Non Karkas Kerbau Rawa dan Sapi PO Hasil Penggemukkan Secara Feedlot. *Jurnal Ilmu Produksi dan Teknologi Hasil Peternakan* 2016;4(1):227-233.
- [21] Aritonang SN, Pinem J, Tarigan S. Pendugaan bobot karkas, persentase karkas dan tebal lemak punggung babi duroc jantan berdasarkan umur ternak. *Jurnal Peternakan Indonesia (Indonesian Journal of Animal Science)* 2011;13(2):120-124.
- [22] Khasrad K, Arnim A, Ningrat RWS, Rusdimansyah R. Aplikasi Pakan Konsentrat Berbasis Bahan Lokal untuk Meningkatkan Pertumbuhan dan Kualitas Karkas Sapi. *Jurnal Peternakan Indonesia (Indonesian Journal of Animal Science)* 2011;13(1):36-42.
- [23] Luz PACd, Jorge AM, Francisco CdL, Mello JLMd, Santos CT, Andrighetto C. Chemical-physical characteristics of buffalo (*Bubalus bubalis*) meat subjected to different aging times. *Acta Scientiarum. Animal Sciences* 2017;39(4):419-428.
- [24] Prasetyo NH, Adi K. Sistem Identifikasi Kualitas Daging Sapi dengan Metode Pengolahan Citra Menggunakan Telepon Seluler dengan Sistem Operasi Android. *Youngster Physics Journal* 2016;5(4):149-156.
- [25] Thompson JM. The effects of marbling on flavour and juiciness scores of cooked beef, after adjusting to a constant tenderness. *Australian Journal of Experimental Agriculture* 2004;44(7):645-652.
- [26] Abdolghafour B, Saghir A. Buffalo: a potential animal for quality meat production-a review. *Livestock research international* 2014;2(2):19-29.
- [27] Wahid Y, Bulkaini. Quality of Carcass, Beef Marbling and Meat Cholesterol Content of Male Bali Cattle Fed With Fermented Cocoa Pod Husk-Based Feed. *International Journal of Current Advanced Research* 2018;7(12).